



## Fehlbildungen der Hände und Füße

- Informationen für Eltern

# Fehlbildungen der Hände und Füße

Die Hände haben eine sehr wichtige Funktion für den Menschen und jede Funktionseinschränkung kann die Gesamtentwicklung eines Kindes beeinträchtigen. Kleinkinder lernen z.B. über ihre Hände die Umwelt kennen, indem sie Gegenstände anfassen, erforschen und dadurch begreifen. Eine eingehende Beratung über die oft unterschiedlichen Therapiemöglichkeiten, die zeitliche Planung der Behandlung und die zu erwartende Funktion der Hände ist daher außerordentlich wichtig.

Fehlbildungen der Hände und Füße sind insgesamt sehr selten. Aufgrund der Seltenheit sehen viele Kinderärzte, aber auch viele Kinderchirurgen, in ihrem gesamten Arbeitsleben nur sehr wenige Kinder mit diesen Fehlbildungen.

Die Beratung sollte daher unbedingt bei einem auf diesem Gebiet sehr erfahrenen Spezialisten erfolgen, der nicht nur die operativen Korrekturmöglichkeiten und die Nachsorge kennt, sondern auch die eventuellen Begleiterkrankungen des Kindes erkennen und behandeln kann.

Viele Hand- und Fußfehlbildungen können heutzutage bereits vor der Geburt (Pränatal) im Ultraschall erkannt werden. Daher brauchen viele Eltern schon vor der Geburt ihres Kindes eine fundierte Beratung in Bezug auf die zukünftige Behandlung der jeweiligen Fehlbildung.

In diesem Gespräch werden die Folgen der Anomalie für die weitere Entwicklung des Kindes sowie der Zeitpunkt einer erforderlichen Operation und die entsprechende Nachsorge besprochen.

Die Vorstellung der Familie bei einem Humangenetiker zur Abklärung eines Wiederholungsrisikos für weitere Kinder ist oft sinnvoll, da viele Fehlbildungen erblich bedingt sind. Kinder mit Hand- und Fußfehlbildungen können auch übergeordnete erbliche Erkrankungen haben, sogenannte Syndrome, die wiederum einen großen Einfluss auf die weitere, insbesondere geistige Entwicklung des Kindes haben können. Eine frühzeitige Erkennung dieser syndromalen Erkrankungen ist daher außerordentlich wichtig.



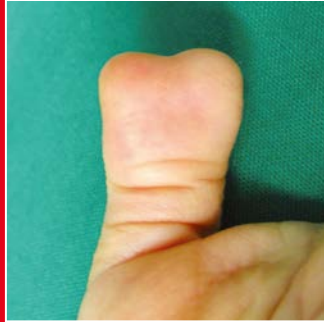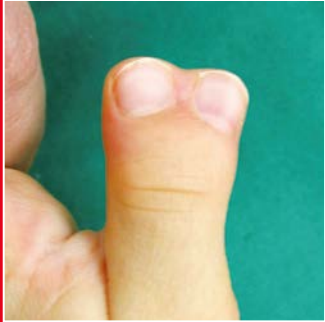- Fehlbildungen der Hände und Füße

## Überzählige Finger (Polydaktylie)

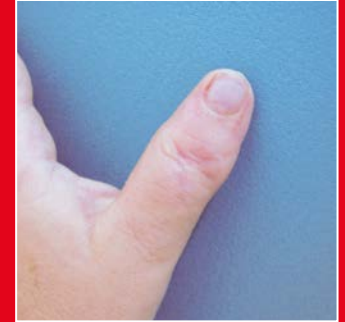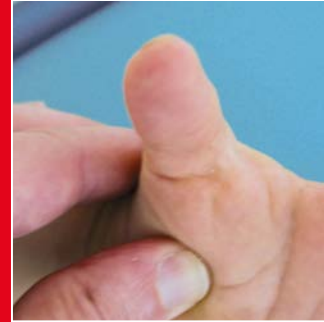Zusätzliche Finger zeichnen sich durch eine große Variabilität aus. Die leichteste Form besteht in einem zusätzlichen Anhängsel am Kleinfinger. Bei der schweren Form findet man eine Doppelung des Daumens mit Beteiligung der Mittelhand. Bei der zentralen Polysyndaktylie betrifft die Doppelung einen der zentralen Finger (Ring- oder Mittelfinger) mit häutiger Verschmelzung (Syndaktylie).

Bei Kombination von Polydaktylien an Hand und Fuß besteht fast immer eine familiäre Vererbung. Es können dann auch zusätzliche Störungen bzw. Erkrankungen vorliegen (Syndrome). Eine genetische Abklärung ist dann fast immer erforderlich.

Die operative Korrektur von Polydaktylien besteht nicht im einfachen Entfernen der überzähligen Anteile. Die oft schwierige Korrektur der Doppelungen umfasst die Trennung der Begleitsyndaktylie (Verschmelzung zweier Finger), der Stabilisierung des Bandapparates der betroffenen Gelenke sowie ein neues Anheften (Refixation) der verlagerten Muskelansätze. Gelegentlich ist sogar eine Korrektur der Knochenachse erforderlich.



Doppeldauen (radiale Polysyndaktyliedaktylie)



Gleiche Hand nach Korrektur

- Fehlbildungen der Hände und Füße

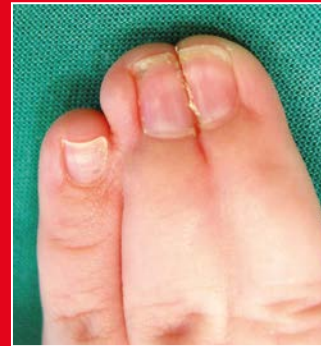## Verwachsene Finger (Syndaktylie)

Bei der partiellen Syndaktylie sind zwei oder mehrere Finger bis zum Mittelgelenk häutig miteinander verbunden. Bei der kompletten Form reicht die Verschmelzung bis zum Endgelenk. Gelegentlich ist diese Fingerverbindung auch knöchern (ossär) angelegt, dann spricht man von komplexen Syndaktylien.

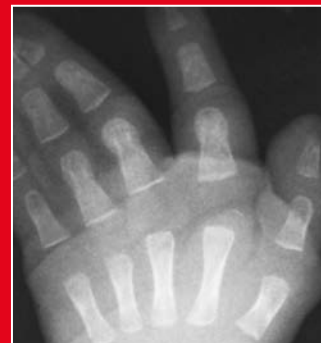Der Grund für diese Fehlbildung liegt im Ausbleiben der Fingertrennung im Laufe der Embryonalentwicklung des Kindes. Während der embryonalen Entwicklung hat das Kind nämlich zeitweilig Schwimmhäute zwischen den Fingern und Zehen. Diese bilden sich aber in den meisten Fällen zurück. In ca. 30% der Fälle besteht eine erbliche Veranlagung und z.T. auch Erbkrankheiten.

Syndaktylien können isoliert oder auch im Zusammenhang mit einer übergeordneten Erkrankung (Syndrom) auftreten. Ziel der operativen Korrektur ist die Verbesserung der Greiffunktion der Hände und das Verhindern eines Fehlwachstums, insbesondere wenn unterschiedlich lange Finger miteinander verwachsen sind.

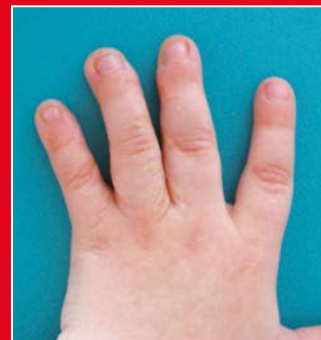Bei der chirurgischen Trennung zweier Finger muss eine neue Zwischenfingerfalte gebildet werden und die entstandenen Hautdefekte an den Fingerseitenflächen müssen mit einem Hauttransplantat gedeckt werden.



Komplexe Syndaktylie der Finger III-IV und komplette Syndaktylie der Finger IV-V



Röntgenbild der komplexen Syndaktylie III-IV und komplette Syndaktylie IV-V

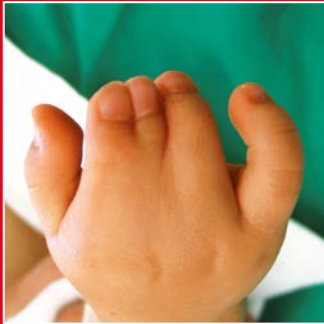

Die gleiche Hand nach Trennung der Syndaktylien III-IV-V

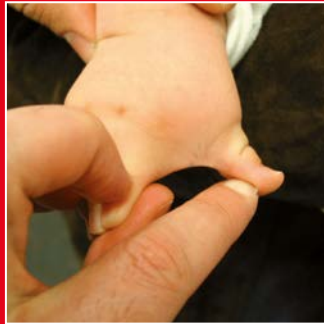## Sybrachydaktylie

Eine Syndaktylie kann zusätzlich mit einer Kurzfingerigkeit verbunden sein. Man spricht dann von einer Sybrachydaktylie. Es finden sich hier sehr verschiedene Formen von zu kurzen und miteinander verbundenen Fingern. Im Extremfall können alle Finger vollständig fehlen.

Eine Sybrachydaktylie tritt fast ausschließlich einseitig auf. Die Kombination mit einer gleichseitigen Unterentwicklung der Brustmuskulatur wird als Poland-Syndrom bezeichnet. Die Therapie besteht in der Trennung der häutigen Verbindung, der Stabilisierung und Verlängerung der zu kurzen Finger.

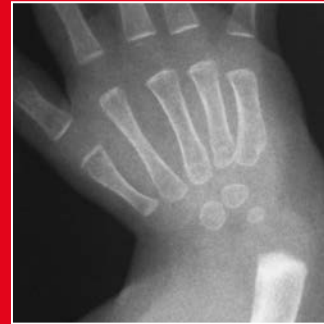

Sybrachydaktylie vom kurzfinger Typ

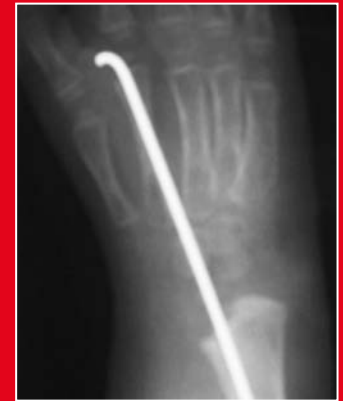

## Longitudinale Reduktionsfehlbildung

Die Abwinkelung des Handgelenks nach innen (radial) ist bedingt durch eine Unterentwicklung der Speiche oder der die Speiche (Radius) umgebenden Weichteile. Diese Fehlbildung tritt isoliert oder auch im Rahmen eines Syndroms auf. Die operative Behandlung verbessert die Stellung und Funktion des Handgelenkes und damit natürlich auch die funktionelle Einsetzbarkeit der Hand. Die Behandlung besteht in einer frühen Redression (Korrektur ohne Operation, z.B. durch manuelle Therapie) des Handgelenks durch Dehnungsübungen im Säuglingsalter und einer Gelenkdehnung mit Hilfe eines externen Fixateurs (ein durch die Haut von außen („extern“) befestigtes Haltesystem zur Ruhigstellung) und der Einstellung der Elle (Ulna) an der radialen Seite des Handgelenks (Radialisation) im ersten Lebensjahr. Eine Verlängerung der Unterarmknochen wird meistens erst im Schulalter durchgeführt.



Radiale Abwinkelung des Handgelenkes bei starker Radius-Unterentwicklung



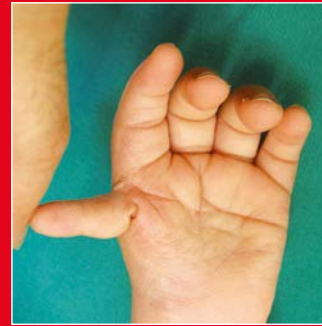Gleiche Hand nach Radialisation und vorübergehender Drahtfixation

### Daumenunterentwicklung und Daumenfehlentwicklung

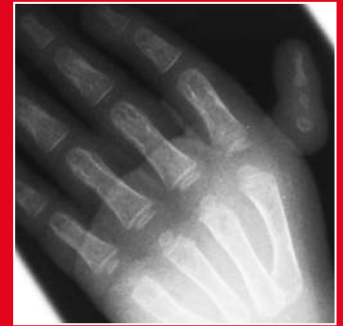Sie gehören auch zu den longitudinalen Reduktionsdefekten. Die Daumenunterentwicklung wird in fünf Schweregrade unterteilt. Eine leichte Daumenunterentwicklung beinhaltet eine Daumenverschwächung ohne Funktionsausfall (Grad I).

Ein funktionsloses Daumenanhängsel bedeutet eine schwere Daumenunterentwicklung (Grad IV). Bei Grad V fehlt der Daumen vollständig. Die Behandlung richtet sich nach dem Schweregrad der Fehlbildung.

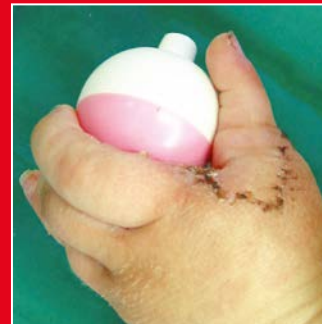Die operative Behandlung hat bei den leichten Formen der Unterentwicklung als Ziel die Stabilisierung und evtl. die Verstärkung des schwachen Daumens. Bei Grad IV oder V ist die Bildung eines Daumens unter Verwendung des Zeigefingers (Pollizisation) angezeigt.



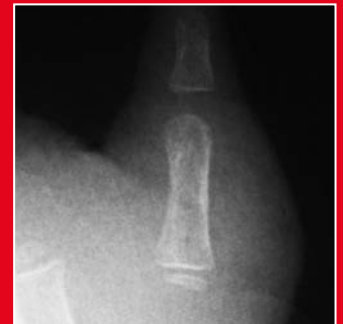Daumenunterentwicklung Grad IV



Das Röntgenbild der Daumenunterentwicklung Grad IV



Die gleiche Hand nach Entfernung des hypoplastischen (unterentwickelten) Daumens und Bildung eines neuen Daumens vom Zeigefinger



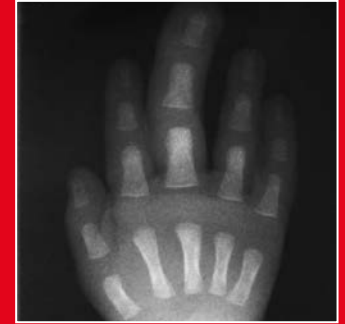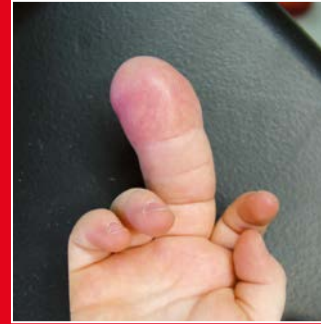Das Röntgenbild des neuen Daumens

- Fehlbildungen der Hände und Füße

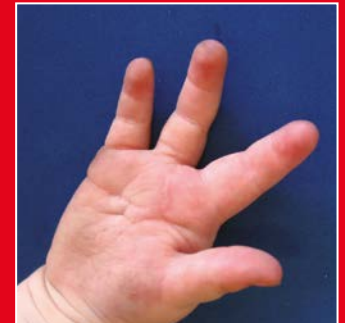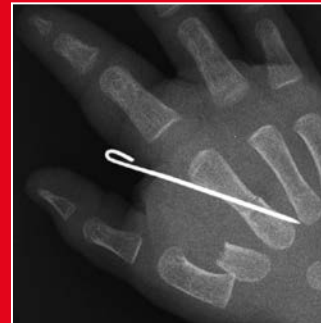### Fingervergrößerung (Makrodaktylie)

Eine Fingervergrößerung (Makrodaktylie) gehört zu den seltenen Handfehlbildungen und geht mit Vergrößerung (Hypertrophie) von Knochen und Fettgewebe an einem oder mehreren Fingern einher. Durch ungleiches Wachstum der Finger kommt es häufig zu einer seitlichen Krümmung des vergrößerten Fingers mit Beugebehinderung an den Gelenken.

Die operative Behandlung besteht bei betroffenen Einzelfingern oder -zehen in der Entfernung des betroffenen Strahls mit Verschmälerung des entstandenen Spaltes. Sind mehrere Strahlen betroffen, so wird die Verödung der Wachstumsfuge dieser Finger oder Zehen oder eine Verkürzung von Knochen und Gelenksanteilen sowie eine Verminderung (Reduktion) von Fingerweichteilgeweben angestrebt.



Makrodaktylie des III Fingers

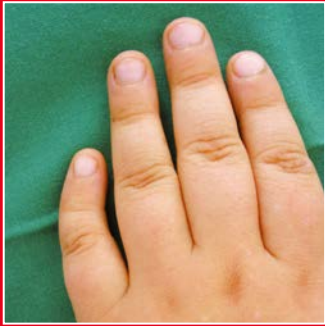

Die gleiche Hand nach Entfernung des vergrößerten Strahles III und Transposition II auf MHKIII.

### Seitliche Abwinkelung des Fingers (Klinodaktylie)

Hier findet sich eine seitliche Abwinkelung des Fingers zum Daumen oder Kleinfinger hin. Am häufigsten ist der Kleinfinger betroffen, dieser ist dabei vermehrt in Richtung des Daumens gekrümmt. Diese Fehlbildung kann aber auch alle Finger betreffen.

Eine operative Korrektur in Form eines Aufrichtens des Knochens ist bei einer Abwinkelung von mehr als 30 Grad erforderlich oder wenn der betroffene Finger beim Faustschluss den Nachbarfinger überkreuzt.

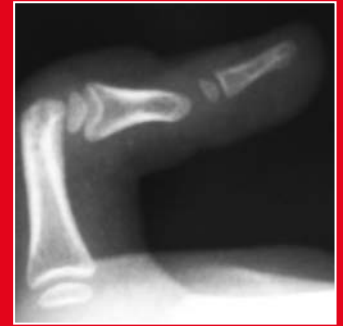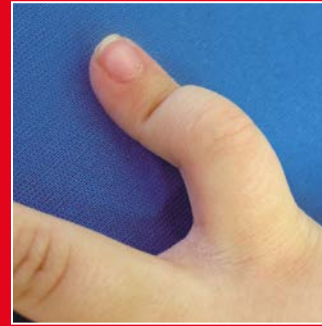


Klinodaktylie am V Finger aufgrund einer Brachymesophalangie

### Beugekontraktur der Finger (Kamptodaktylie)

Die angeborene Beugekontraktur des Mittelgelenkes kann die Finger II bis V betreffen, zumeist sind aber Ring- und Kleinfinger betroffen. Die Beugstellung kann leicht sein (weniger als 10 Grad) oder auch ausgeprägt sein (mehr als 40 Grad).

Eine frühe Dehnung der Mittelgelenke und die Anwendung von Lagerungsschienen für die Nacht sind hilfreich. Eine operative Behandlung ist nur bei schweren Formen mit einer Beugekontraktur von mehr als 40 Grad am Mittelgelenk indiziert.



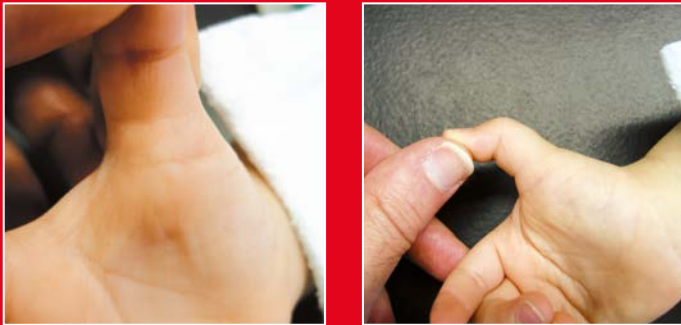Kamptodaktylie des V Fingers mit dem typischen Röntgenbild



### Fixierter oder schnellender Daumen (Pollex rigidus)

Beim Pollex rigidus kann das Endgelenk des Daumens nicht komplett gestreckt werden. Ursache ist ein zu enges Ringband am Damengrundgelenk und eine Verdickung der Beugesehne, welches das Gleiten der langen Daumenbeugesehne behindert. Man kann eine knotenartige Verdickung der langen Daumenbeugesehne am Daumengrundgelenk tasten.

Die Behandlung besteht in der Ringbandsplattung der langen Daumenbeugesehne, die sofort danach wieder frei gleiten kann.



Typische Zeichen des Pollex rigidus: Knötchen an der Beugeseite des Daumengrundgelenkes und Streckdefizit am Daumenendgelenk

### Fußfehlbildungen

Fast alle Krankheitsbilder, die im Bereich der Hände beschrieben wurden, können auch am Fuß vorkommen, natürlich mit unterschiedlicher Ausprägung und Häufung. Daneben gibt es aber auch typische Fußfehlbildungen wie z.B. Klumpfüße, Hohlfüße, Spitzfüße und Kombinationen davon. Alle kindlichen Fußfehlbildungen können am Kinderkrankenhaus Amsterdamer Straße in Köln mit modernen Behandlungsmethoden versorgt werden, z.B. bei Klumpfüßen nach der Ponseti Methode.

### Sprechstunde für Hand- und Fußfehlbildungen bei Kindern

Die Sprechstunde für Hand- und Fußfehlbildungen wird vom leitenden Oberarzt der Kinderchirurgischen Klinik, Herrn Dr. N. Marathovouniotis geleitet. Herr Dr. Marathovouniotis ist Facharzt für Chirurgie und Kinderchirurgie und hat seine fundierte handchirurgische Expertise an einer renommierten Handchirurgischen Abteilung in Hamburg erworben. Seit über 10 Jahren beschäftigt sich Herr Dr. Marathovouniotis schwerpunktmäßig hier am Kinderkrankenhaus Amsterdamerstraße in Köln mit der rekonstruktiven Chirurgie kindlicher Hand- und Fußfehlbildungen und ist inzwischen ein national und international anerkannter Experte.



Dr. N. Marathovouniotis  
Leitender Oberarzt der  
Kinderchirurgischen Klinik

- Sprechstunden

# Sprechstunden

- **Sprechstunde für Handfehlbildungen und Fußfehlbildungen**

Mittwoch 11.00 bis 16.00 Uhr

Tel.: +49 221 8907-5322

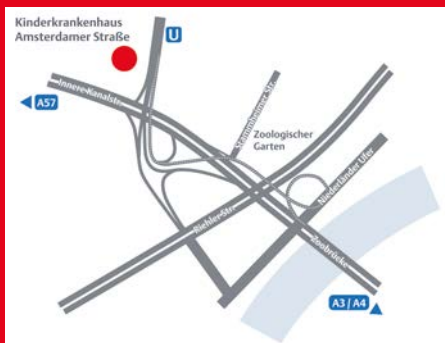Fax: +49 221 8907-5528

Gesetzlich versicherte Kinder benötigen eine Überweisung vom Kinderarzt/von der Kinderärztin an die Kinderchirurgie.

Kinderkrankenhaus Amsterdamer Straße  
Amsterdamer Straße 59  
50735 Köln

## Fotos

Steve Cole /iStock (S. 1), Nikolay Suslov/iStock (S. 3),  
Klinische Aufnahmen/Prof. T. Boemers (S. 4 bis S. 16),  
Privatfoto/Dr. Marathovouniotis (S. 17)



## Kinderkrankenhaus Amsterdamer Straße Klinik für Kinderchirurgie und Kinderurologie

Chefarzt: Prof. Dr. Dr. med. Thomas M. Boemers  
Amsterdamer Straße 59, 50735 Köln  
Tel.: +49 221 8907-5261  
kinderchirurgie@kliniken-koeln.de

Kliniken der Stadt Köln gGmbH  
Neufelder Straße 34  
51067 Köln  
info@kliniken-koeln.de

- Amsterdamer Straße
- Holweide
- Merheim

[www.kliniken-koeln.de](http://www.kliniken-koeln.de)