

Lungenmetastasen-Chirurgie

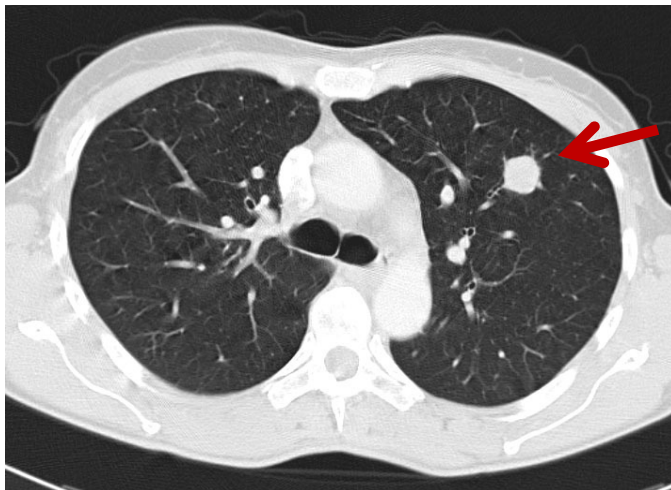Definition

Als Metastasierung (griechisch: meta - weg; stase: - Ort; Übersiedlung) bezeichnet man die Absiedlungen bösartiger Zellen eines Tumors, stammend aus einer anderen primären Lokalisation.

Die Lunge ist aufgrund des anatomischen Blutabflusses sehr häufig als Organ von Metastasen betroffen. Die Tumorzellen, die über das Blut zur Lunge gelangt sind, siedeln sich im Lungengewebe an und bilden neue Tumoren, die als Lungenmetastasen bezeichnet werden.

Indikation zur Lungenmetastasen-Resektion

Im Prinzip sollte bei jedem Patienten mit einem bösartigen Tumor in der Vorgeschichte und dem V.a. Lungenmetastasen eine Resektion der Lungenmetastasen geprüft werden. Besonders bei einzelnen Lungenrundherde kann es sich um gutartige Herde oder einen Lungenkrebs handeln. Diese erfordern eine eigenständige Behandlungsstrategie mit häufig guten Ergebnissen.



Rundherd Lungenoberlappen links, V.a. Lungenmetastase

Voraussetzungen für eine operative Behandlung der Lungenmetastasen sind folgende:

- Der Primärtumor ist vollständig entfernt ohne Tumorrezidiv
- Es liegen keine weiteren Metastasen in anderen Organen vor
 - Ausnahme Lebermetastasen bei Dickdarntumoren
- Die Lymphknoten in der Lungenwurzel und im Mittelfell sind tumorfrei
- Die Funktion der Lunge und des Herzens erlaubt eine Operation an der Lunge
- Eine vollständige Resektion der Lungenmetastasen ist sehr wahrscheinlich.
-

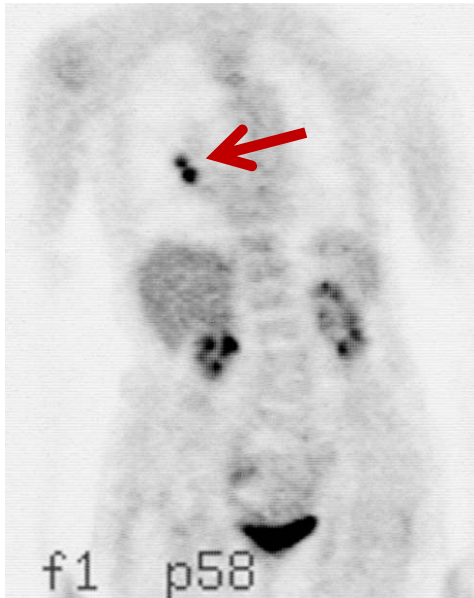Die Zahl der Lungenmetastasen steht unter diesen Voraussetzungen nicht im Vordergrund, sondern der onkologische Verlauf des Patienten. Bei vorhandenen Voraussetzungen können mehrfache und beidseitige Lungenmetastasen mit beidseitigen oder Folgeeingriffen operativ entfernt werden.

Planung der Lungenmetastasen-Resektion

Folgende Untersuchungen sollten vor der Entscheidung zur Operation durchgeführt werden:

- Lungenfunktion
- Untersuchung des Primärtumorregion zur Frage Rezidiv
- CT-Thorax in 1 mm Schichten
- MRT Schädel zum Ausschluß von Hirnmetastasen
- Untersuchung von anderen Organen (Knochen, Nebennieren, Leber etc.) zum Ausschluß weiterer Metastasen (CT, MRT, PET)

Alle Patienten, welche sich mit der Frage der möglichen Metastasenresektion bei uns vorstellen, werden in unserer interdisziplinären Tumorkonferenz besprochen. Unter Anwesenheit eines Teams von Thoraxchirurgen, Onkologen Radiologen und Strahlentherapeuten wird die Indikation gestellt und über eine weitere evtl. notwendige Therapie (Chemotherapie, Bestrahlung) entschieden.



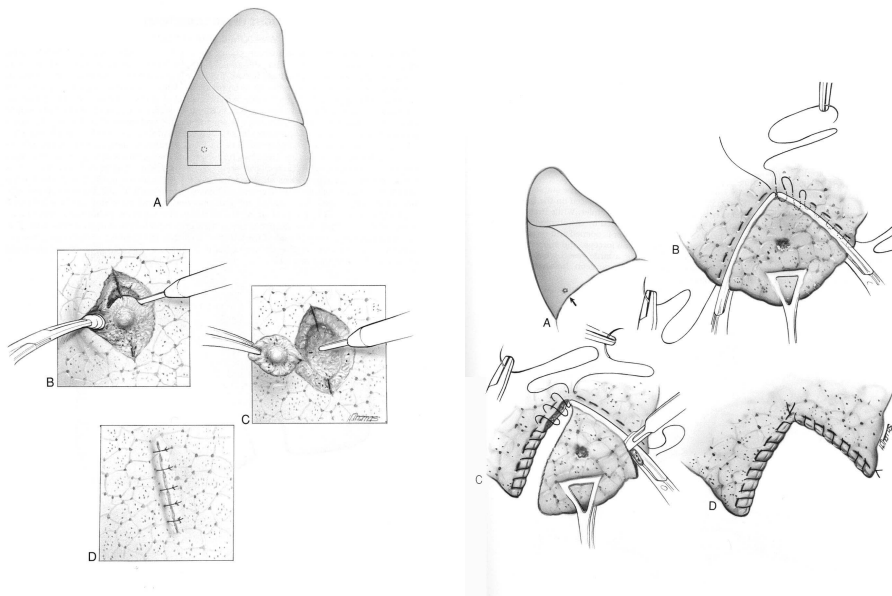
PET-Untersuchung bei Lungenmetastase rechts

Die Operation kann in minimal-invasiver Technik oder offen chirurgisch sowie einseitig und beidseits erfolgen in Abh. vom Befund.

Der stationäre Aufenthalt wird zwischen 5 und 10 Tagen betragen.

Operative Techniken der Lungenmetastasen-Chirurgie

In den meisten Fällen wird für die Resektion eine sogenannte „Präzise Resektion“ oder eine Keilresektion verwendet. Hierfür wird der Tumor mit einem Sicherheitsabstand aus dem gesunden Lungengewebe herausgeschnitten



Sogenannte Präzise und Keil-Resektion der Lunge

Die Durchtrennung des Lungengewebes kann mit verschiedenen Methoden (Messer, Schere, hochfrequentem Strom, Ultraschall und Laser) erfolgen.

Die Verwendung des Lasers bringt als Vorteil die Schonung des Lungenparenchyms sowie eine schnelle und blutarme Resektion. Zudem entsteht im umgebenden Gewebe eine Verbrennungszone, die den Sicherheitsabstand erhöht.

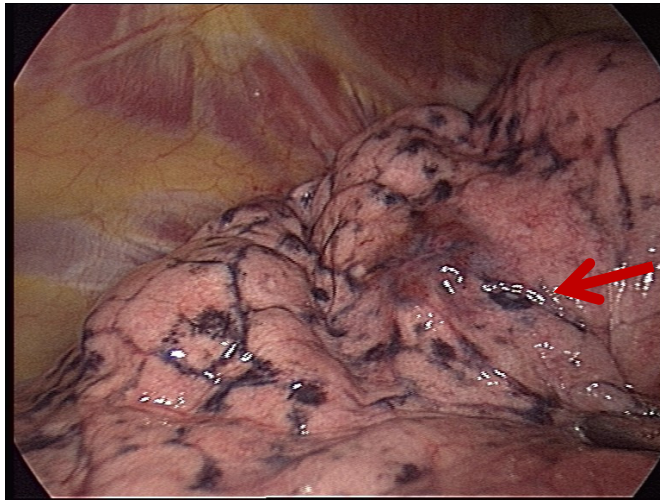
Eine Entfernung der Lymphknoten vervollständigt die Operation, da bei bis zu 15% der Patienten Metastasen in den Lymphknoten nachweisbar sind.



Dioden-Laser

-VATS (Video Assisted Thoracic Surgery-Schlüssellochchirurgie) .

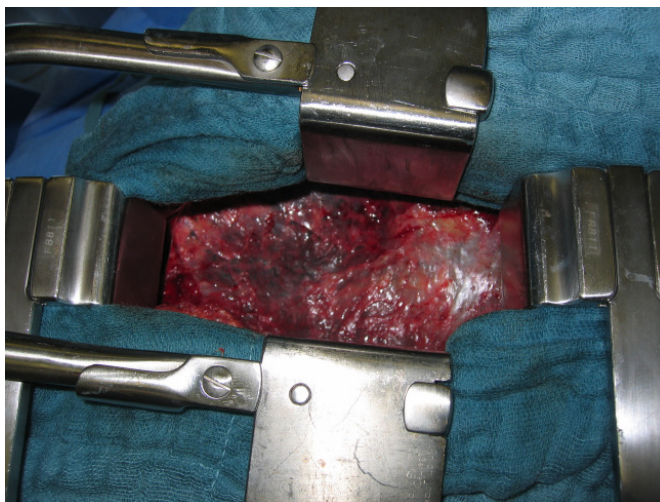Dieses operative Verfahren wird hauptsächlich bei solitären, in der Oberfläche der Lunge liegenden Metastasen durchgeführt. Durch drei kleine Zugänge von 1,3 cm Durchmesser wird mit Hilfe einer Videokamera und speziellen Instrumenten, der Herde entfernt. der Vorteil liegt in der Reduktion der postoperativen Schmerzen sowie eine schnelle Entlassung des Patient. Eine Re-Operation ist technisch einfach möglich.



Blick in den Brustkorb mit der Videokamera:
Schwarze Rußablagerungen und eine Lungenmetastase

-Muskelschonende anterolaterale Thorakotomie und Laser-Chirurgie (einseitig, beidseits simultan-zweitzeitig)

Im Fall mehrerer Metastasen ist ein offenes Verfahren im Sinne eines muskelsparenden Schnittes (ca. 8cm) unter Schonung der Nerven und der Rippen der Brustwand indiziert. Dadurch kann der Thoraxchirurg die multiplen Herde eindeutig lokalisieren (digital tasten) und mit Hilfe eines Lasers die Metastasen blutarm und im Gesunden reseziieren



Anterolaterale Thorakotomie, muskelschonend.

Ergebnisse

Das Risiko der Operation ist gering, wenn die Funktion der Organe normal. Die Sterblichkeit nach Operation wird in der Regel mit unter 1% angegeben.

Die publizierten Studien der letzten Jahrzehnte konnten belegen, dass eine komplette Resektion der Lungenmetastasen das 5-Jahresüberleben der Patienten deutlich verbessern kann.

	5-Jahres-Ü	10-Jahres-Ü	15-Jahres-Ü
komplette Resektion	36%	26%	22%
inkomplette Resektion	13%	7%	-

Überleben nach Lungenmetastasen-Resektion

(nach Pastorino U. Semin Thorac Cardiovasc Surg, 2002 Jan;14(1):18-28)

Günstigen Einfluß auf die Heilungschancen nach Lungenmetastasen-Resektion haben folgende Faktoren:

- Krankheitsfreies Intervall zwischen Tumorbehandlung und dem Auftreten der Lungenmetastasen
- Geringe Zahl der Metastasen, im idealen Falle = 1
- Lymphknotenbefall in der Lungenwurzel oder im Mittelfell
- Radikalität der Operation
- Negativer Tumormarker im Blut (Dickdarmtumoren)

Da Lungenmetastasen wiederauftreten können ist eine regelmäßige Kontrolle mittels Thorax-CT sinnvoll. Eine erneute Resektion ist dann erfolgreich, wenn erneut eine komplette Resektion der Rezidiv-Metastasen möglich ist.

Behandlung von Patienten mit solitären Lungenrundherden, die auch einem Lungenkrebs entsprechen könnten.

Ein häufiges klinisches Problem der Lungenmetastasen Metastasen Chirurgie ist die Behandlung des isolierten Lungenrundherdes (Größe bis 3 cm), welcher einer Metastase oder einem primären Tumor der Lunge entsprechen könnte. Dies gilt besonders für Patienten die geraucht haben oder andere Risiken für einen Lungenkrebs aufweisen.

Die endgültige Zuordnung des Tumors kann häufig erst nach operativer Entfernung und immunhistochemischer Aufarbeitung vom Pathologen erfolgen.

Da sich die Resektion eines primären bösartigen Lungentumors von der Resektion einer Metastase unterscheidet (eine anatomische Resektion ist im ersten Fall essentiell, im zweiten Fall reicht 1cm Abstand vom Tumor) bietet eine anatomische

Segmentresektion der Lunge eine gute Alternative für sowohl die Metastase als auch den primären Lungentumor.