Übersichtsarbeit

Neuralgische Amyotrophie

Eine häufig übersehene Ursache akuter Schulterschmerzen

Johannes Fabian Holle, Volker Limmroth, Wolfram Windisch, Maximilian Zimmermann

Klinik für Neurologie Köln-Merheim, Kliniken der Stadt Köln gGmbH, Köln: Dr. med. Johannes Fabian Holle, Prof. Dr. med. Volker Limmroth

Lungenklinik Köln-Merheim, Kliniken der Stadt Köln gGmbH, Köln: Prof. Dr. med. Wolfram Windisch, Dr. med. Maximilian Zimmermann

Fakultät für Gesundheit/Department für Humanmedizin, Universität Witten/Herdecke: Dr. med. Johannes Fabian Holle, Prof. Dr. med. Wolfram Windisch, Dr. med. Maximilian Zimmermann

Zusammenfassung

Hintergrund: Bei der neuralgischen Amyotrophie (NA) handelt es sich um eine multifaktorielle, monophasische Neuritis von Nerven vor allem im Schultergürtelbereich. Sie geht typischerweise mit sehr starken Schmerzen und Paresen einher, die mit Latenz auftreten. Die Inzidenz ist mit 100/100 000 hoch, eigene Daten deuten jedoch darauf hin, dass ein Großteil der Fälle nicht oder nur verzögert diagnostiziert wird.

Methode: Diese Übersichtsarbeit zu Epidemiologie, Pathophysiologie, Diagnostik und Therapie der NA basiert auf einer selektiven Literaturrecherche sowie einer Datenabfrage am wissenschaftlichen Institut der AOK.

Ergebnisse: Pathophysiologisch entscheidend ist nach aktuellem Verständnis das Zusammentreffen einer genetischen Prädisposition sowie eines immunologischen Triggerfaktors mit einer mechanischen Belastung der betroffenen Nervensegmente. Die Spontanprognose ist schlecht, 25 % der Betroffenen sind noch nach drei Jahren arbeitsunfähig. Therapeutisch steht die möglichst frühzeitige Gabe von Kortikosteroiden im Vordergrund. Bei Nachweis von Nervenkonstriktionen/-torsionen können darüber hinaus operative Interventionen hilfreich sein. Insgesamt existieren jedoch nur sechs kontrollierte Kohortenstudien zur Therapie der NA, randomisierte Studien liegen nicht vor. Nicht selten geht die Akutphase in ein chronisches Schmerzsyndrom über, das einer multidimensionalen Therapie bedarf.

Schlussfolgerung: Gerade im Hinblick auf die hohe Inzidenz sowie verbesserte therapeutische Optionen sollte die NA bei Patientinnen und Patienten mit entsprechenden Symptomen niederschwellig in die differenzialdiagnostischen Überlegungen einbezogen werden.

Zitierweise
Holle JF, Limmroth V, Windisch W, Zimmermann M: Neuralgic amyotrophy: a commonly overlooked cause of acute shoulder pain. Dtsch Arztebl Int 2024; 121: 483–9. DOI: 10.3238/arztebl.m2024.0077

Die Neuralgische Amyotrophie (NA) stellt eine monophasische, autoimmun getriggerte Neuritis dar, die typischerweise mit sehr starken Schulter- beziehungsweise Armschmerzen einhergeht, auf die mit Latenz auftretende Paresen folgen. Die Erstbeschreibung der NA fand bereits Ende des 19. Jahrhunderts statt. Parsonage und Turner, die vor allem im angloamerikanischen Raum als Namensgeber fungierten, definierten im Jahr 1948 anhand einer größeren Patientenkohorte erstmals eine eigene Krankheitsentität (1).

Der entzündliche Prozess betrifft in der Regel nicht den Plexus brachialis selbst, sondern proximale Abschnitte der aus dem Plexus entspringenden Armnerven (2–4). Aus diesem Grund spiegeln Begriffe wie „Armplexus-Neuritis“, „Plexusneuritis“ oder „Plexus brachialis Neuropathie“ das Wesen der Erkrankung nicht wider. Da bei 4–11 % der Patientinnen und Patienten Nerven des Plexus lumbosacralis beteiligt sind, sollte auch der Begriff „Neuralgische Schulteramyotrophie“ zugunsten des pathophysiologisch zutreffenderen und in der vorliegenden Arbeit verwendeten Begriffes „Neuralgische Amyotrophie“ vermieden werden (5, 6).

Galt die NA lange Zeit als seltene Krankheit, kam eine prospektive Studie 2012 auf eine hohe Inzidenz von 100/100 000 (7). In einer großen Kohorte AOK-Versicherter wurde die Diagnose einer NA hingegen mit einer ungleich niedrigeren Inzidenz von 21/100 000 codiert (8) *(Tabelle)*. Diese Diskrepanz lässt vermuten, dass die NA weiterhin häufig nicht erkannt und damit auch nicht adäquat behandelt wird.

Ziel des vorliegenden Übersichtsartikels ist es, den Leser beziehungsweise die Leserin mit dem klinischen Bild, dem pathophysiologischen Konzept, den therapeutischen Möglichkeiten sowie dem Verlauf und der Prognose der Erkrankung vertraut zu machen.

CME plus+

Dieser Beitrag wurde von der Ärztekammer Nordrhein für das Fortbildungszertifikat der Ärztekammer anerkannt. Die Fragen zu diesem Beitrag finden Sie unter http://daebl.de/RY95. Einsendeschluss ist der 25.07.2025.

Die Teilnahme ist möglich unter cme.aerztebatt.de

Tabelle

Zusammenstellung kontrollierter Studien zur Therapie der neuralgischen Amyothrophie

Erstautor Erscheinungsjahr	Studiendesign	Einschluss-kriterien	Intervention	Vergleichs-gruppe	primäre Endpunkte	Ergebnisse
Krishnan KR, et al. 2021 (40)	retrospektive Fall-Kontroll-Studie (n = 24)	– NA mit Nachweis von Torsionen; – fehlende klinische Besserung über 6 bzw. 12 Monate	mikrochirurgische Neurolyse	konservative Therapie	– Besserung der Paresegrade auf ≥ 4 MRCS	82 % vs. 23 % (p < 0,05)
Covtun S 2018 (38)	prospektive Kohortenstudie (n = 40)	– NA	Methylprednisolon 100 mg per os über 14 Tage + Ausschleichen	symptomatische Therapie	– Schmerzstärke nach 3 Wochen und 6 Monaten (NAS) – Dauer der Arbeitsunfähigkeit (Wochen) – uneingeschränkte Beweglichkeit nach 6 Monaten	8,4 vs. 3,7 (p < 0,001) 1,0 vs. 1,4 (p > 0,05) 10,6 vs. 18,3 (p < 0,05) 73,9 vs. 17,7 % (p < 0,005)
Naito K, et al. 2012 (34)	retrospektive Fall-Kontroll-Studie (n = 14)	– NA	Methylprednisolon + IVIG	Methyl-prednisolon	– Besserung der Paresegrade im ULDS	1,2 vs. 0,8 (p > 0,05)
van Eijk JJ, et al. 2009 (37)	retrospektive Fall-Kontroll-Studie (n = 50)	– NA	Prednisolon 60 mg per os über 7 Tage + Ausschleichen	symptomatische Therapie	– Zeit bis zur Schmerzfreiheit – vollständige funktionelle Erholung nach 1 Jahr	12,5 vs. 20,5 Tage (p > 0,05) 12 % vs. 1 % (p < 0,001)
van Alfen N und van Engelen BGM 2006 (6)	retrospektive Fall-Kontroll-Studie (n = 240)	– NA	Prednisolon per os	symptomatische Therapie	– Besserung der Paresegrade nach 1 Monat	28 % vs. 6 % (p < 0,001)
Tsairis P, et al. 1972 (33)	retrospektive Fall-Kontroll-Studie (n = 52)	– NA	– Prednison per os – ACTH i.m. – Kortison periartricular	Physiotherapie	– Krankheitsverlauf	kein Unterschied

ATCH, adrenocorticotropes Hormon; i.m., intramuskulär; IVIG, intravenöse Immunglobuline; MRCS, Medical Research Council Scale; NA, neuralgische Amyotrophie; NAS, numerische Analogskala; ULDS, Upper Limb Disability Score; vs., versus

Methodik

Es wurde eine selektive Literaturrecherche über den Suchdienst Google Scholar und die Datenbanken Cochrane Library und PubMed durchgeführt. Dabei wurden die relevantesten, qualitativ hochwertigsten und neuesten Studien mit möglichst hoher Evidenz inkludiert. Als Suchstring wurde „neuralgic amyotrophy" OR „Parsonage Turner syndrome" OR „brachial plexopathy" OR „brachial plexus neuropathy" gewählt. Die letzte Abfrage fand am 24.03.2024 statt. Die Publikationen wurden durch zwei unabhängige Untersucher gescreent. Zur Inzidenz erfolgte zudem eine Datenabfrage am wissenschaftlichen Institut der AOK, wie häufig innerhalb der letzten zehn Jahre die entsprechende ICD-10-Ziffer G54.5 unter den rund 26 000 000 AOK-Versicherten codiert wurde.

Pathophysiologie

Die Pathophysiologie der NA ist in dem Zusammentreffen einer genetischen Prädisposition, eines immunologischen Triggers sowie einer mechanischen Belastung (zum Beispiel ungewohnte körperliche Betätigung) begründet *(Grafik 1)*. Es handelt sich um keine klassische Autoimmunerkrankung, da der entzündliche Prozess auf wenige Tage bis Wochen der Attacke beschränkt bleibt. Die resultierenden Nervenschäden können allerdings zu chronischen Beschwerden führen.

Bei etwa 10 % der Patientinnen und Patienten lassen sich erstgradig Verwandte mit der Vorgeschichte einer NA eruieren (6). In diesen Fällen spricht man von einer hereditären NA, die in der Regel einen autosomal-dominanten Erbgang aufweist und in vielen Fällen mit Mutationen im SEPT9-Gen assoziiert zu sein scheint (9). Sie geht mit einer hohen Rezidiv-Quote von 75 % einher. Allerdings liegt auch bei der sporadischen Form eine gegenüber der Allgemeinbevölkerung deutlich erhöhte Rezidivrate von 20–25 % vor, sodass hier ebenfalls eine genetische Prädisposition zu bestehen scheint (6, 10).

Prinzipiell sind viele immunstimulatorische Faktoren potenzielle Auslöser einer NA-Attacke. Zu diesen Faktoren zählen Infektionen, Impfungen, Immuntherapien wie Interferone oder Immuncheckpoint-Inhibitoren (11), Operationen, Schwangerschaft oder Geburt, Trauma oder psychische Belastung (6). Dabei ist zu beachten, dass der Nutzen einer vorbeugenden Impfung das NA-Risiko selbst bei bereits durchgemachter Attacke in aller Regel überwiegt. Die Liste der Erreger, die als Trigger einer NA nachgewiesen werden konnten, wird immer länger. Hervorzuheben ist das Hepatitis E-Virus, das mit 10–15 % der Fälle einer NA assoziiert ist und häufig einen extensiven Phänotyp mit bilateraler Manifestation sowie Befall von extraplexalen Nerven wie des N. phrenicus nach sich zieht (12, 13).

Grafik 1

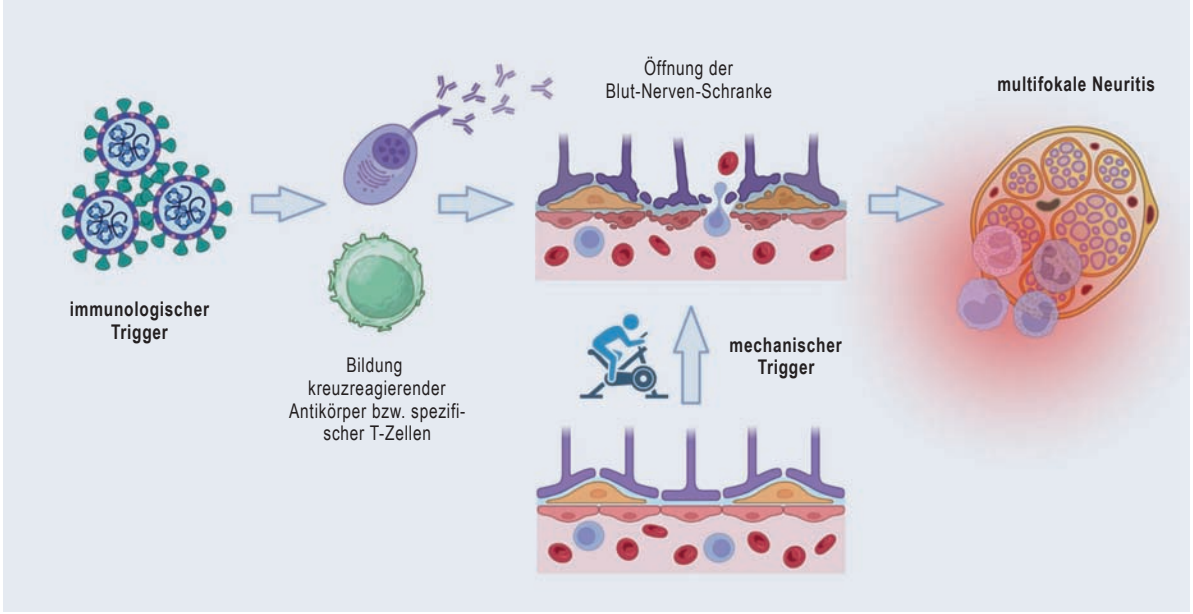

Pathophysiologisches Konzept der neuralgischen Amyotrophie
(Die Grafik wurde erstellt mithilfe von BioRender.com)

Bislang ist unklar, ob es sich um eine T- oder B-Zell-vermittelte Krankheitsentität handelt. Die raren histopathologischen Untersuchungen legen über den Nachweis endoneuraler T-Zell-Infiltrate Ersteres nahe (14, 15). Allerdings lassen sich in 26 % der Fälle Anti-Gangliosid-Antikörper im Serum der Betroffenen nachweisen (6, 16), die sich gegen Membranbestandteile von Nervenzellen richten und auch bei anderen entzündlichen Neuropathien zu finden sind (17). Ob diese jedoch tatsächlich pathogenetisch relevant oder lediglich Epiphänomen einer unspezifischen Immunstimulation sind, ist bislang nicht geklärt. Ein nach aktuellem Verständnis zusätzlich notwendiger Faktor sind Mikrotraumen der betroffenen Nerven, die zu einer temporär erhöhten Permeabilität der Blut-Nerven-Schranke führen. Erst hierdurch wird es zellulären oder humoralen Bestandteilen des Immunsystems ermöglicht, den endoneuralen Raum zu erreichen und einen autoimmun-inflammatorischen Prozess in Gang zu bringen (18). Da das Schultergelenk aufgrund seiner Anatomie sehr große Bewegungsumfänge zulässt, werden die proximalen Nerven der oberen Extremitäten im Alltag teils ausgeprägten Zugbelastungen ausgesetzt. Dies könnte eine Erklärung für das bevorzugte Auftreten der NA in dieser Körperregion bieten (10).

Unter Patientinnen und Patienten ohne spontane Erholung finden sich in 50–90 % der Fälle Konstriktionen oder Torsionen der klinisch betroffenen Nerven beziehungsweise einzelner Nervenfaszikel, die ein spezifisches Charakteristikum der NA zu sein scheinen und ein schlechtes spontanes Outcome prädizieren (19–22). Vermutlich kommt es durch inflammatorische Schwellung und Bindegewebsadhäsionen in Kombination mit Extremitätenbewegungen zu einem Abknicken und einer lokalen Verdrillungen von Faszikeln oder sogar des kompletten Nerven (23, 24).

Klinisches Bild

Die neuralgische Amyotrophie kann grundsätzlich in jedem Alter auftreten. Der Median für Erstmanifestation liegt für die sporadische Form bei um die 40 Jahre, für die hereditäre Form bei um die 25 Jahre. In den publizierten Fallsammlungen sind Männer in einem Verhältnis von 2:1 häufiger betroffen. In der bereits beschrieben Kohorte von Patientinnen und Patienten mit AOK-Versicherung ist das Verhältnis mit 1:1,2 dagegen weitgehend ausgeglichen (8) *(eTabelle 1)*. Da es keine beweisenden laborchemischen oder apparativen Zusatzuntersuchungen gibt, kommen der Anamnese und der klinischen Untersuchung eine entscheidende Bedeutung zu.

Typischerweise treten erste Symptome einer NA nächtlich beziehungsweise in den frühen Morgenstunden auf. Bei über 90 % der Betroffenen ist der Beginn durch ausgeprägte Schmerzen im Schulter-/Nackenbereich gekennzeichnet, die diffus in Rücken und Arm ausstrahlen können. Schmerzlose Attacken scheinen sehr selten zu sein (6, 25). Die Schmerzintensität wird in der Regel mit mindestens 7 von 10 auf der Analogskala angegeben, die Charakteristik wird als bohrend oder muskelkaterartig beschrieben. Dieser initiale Schmerz bleibt kontinuierlich über Tage bis wenige Wochen bestehen und ist in circa 75 % der Fälle von zwei weiteren Schmerzphasen gefolgt (6). Zum einen kann sich ein klassisches neuropathisches Schmerzsyndrom entwickeln, das sich durch brennende oder einschießend-elektrisierende Schmerzen manifestiert. Darüber hinaus berichtet die Mehrzahl der Patientinnen und Patienten über eine dritte Entität in Form eines muskuloskelettalen Schmerzsyndroms, das in der Regel die Ursprungs- und Ansatzstellen der paretischen oder kompensierenden Muskulatur betrifft. Bei persistierenden Paresen der Rotatorenmanschettenmuskulatur oder



Abbildung 1: Scapula alata rechts bei Beteiligung des Nervus thoracicus longus

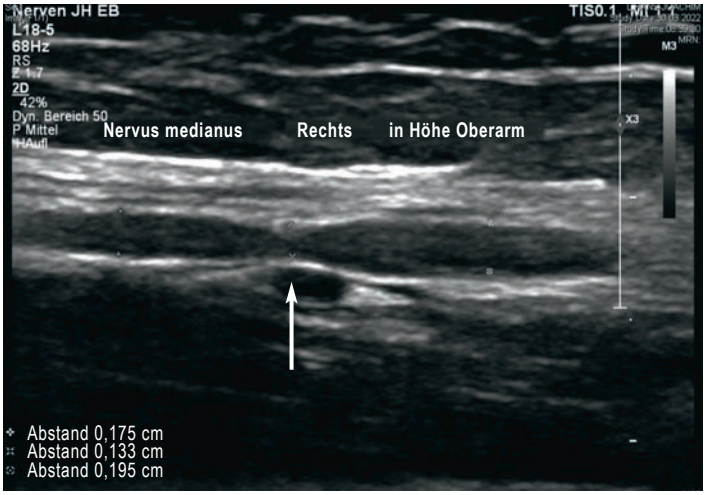

Abbildung 2: Darstellung einer sanduhrförmigen Nervenkonstriktion in der hochauflösenden Sonografie

einer schmerzbedingten Minderbewegung besteht zudem die Gefahr, sekundäre Pathologien des Schultergelenkes zu entwickeln. So kommt es in 17 % der Fälle zu einer echten Frozen Shoulder (glenohumerale adhäsive Kapsulitis) und in 8,4 % der Fälle zu glenohumeralen Subluxation oder Luxation. Insgesamt beklagen 29 % der Betroffenen chronische Schmerzen (6).

Paresen treten typischerweise mit einer gewissen Latenz zum Beginn der Schmerzen auf, bei 34 % der Patientinnen und Patienten innerhalb von 24 Stunden, bei 27 % allerdings erst mehr als 2 Wochen später (6). Ebenfalls typisch ist ein patchworkartiges Verteilungsmuster der Paresen, das nicht mit dem Versorgungsgebiet einer Nervenwurzel korrespondiert. Der klassische Phänotyp einer NA bezieht insbesondere Nerven des oberen beziehungsweise mittleren Plexus brachialis ein. Am häufigsten sind der N. suprascapularis und der N. thoracicus longus betroffen. Aus diesem Grund ist es von immenser Wichtigkeit, im Rahmen der klinischen Untersuchung die Abduktion und Außenrotation im Schultergelenk sowie die Scapula-Mobilität bei entkleidetem Oberkörper zu prüfen. Hierzu fordert man die Patientin oder den Patienten auf, beide Arme zeitgleich über den Kopf zu abduzieren und sie dann parallel vor dem Oberkörper nach unten abzusenken. Im Falle einer Beteiligung des N. thoracicus longus mit Parese des M. serratus anterior verstärkt sich die oft schon in Ruhelage sichtbare Scapula alata vor allem in der zweiten Phase des Manövers *(Abbildung 1)*. Im Verlauf von Wochen bis Monaten kann es zur Atrophie der betroffenen Muskulatur kommen, von der sich der Name der Erkrankung ableitet.

Bei 25–50 % der Patientinnen und Patienten ist klinisch nur ein einzelner Nerv im Sinne einer Mononeuropathie betroffen (2, 25). Jüngere Studien konnten beispielsweise zeigen, dass das über Jahrzehnte als Kompressionssyndrom gewertete und auch entsprechend behandelte Interosseus-anterior-Syndrom in nahezu allen Fällen der Variante einer NA entspricht (26). Besonderes Augenmerk ist auf eine Beteiligung des N. phrenicus zu legen, die ein- oder beidseitig in 8 % der Fälle auftritt (27). Insofern sollte anamnestisch explizit auf eine neu aufgetretene Dyspnoe hin exploriert und bei entsprechenden Hinweisen eine weiterführende Diagnostik in die Wege geleitet werden. Letzteres beinhaltet insbesondere Lungenfunktionsuntersuchungen in aufrechter und liegender Position sowie eine Zwerchfellsonografie. Umgekehrt sollte bei Fällen von idiopathischer Zwerchfellparese eine ursächliche NA in die differenzialdiagnostischen Erwägungen einbezogen werden (28).

Der typische klinische Befund einer NA besteht somit zusammenfassend aus einer akut auftretenden, sehr starken Schmerzsymptomatik im Besonderen einer oder beider Schultern mit Paresen, die sich zeitlich verzögert manifestieren und nicht dem Versorgungsgebiet einer Nervenwurzel zuzuordnen sind. Sensible Symptome stehen nicht im Vordergrund, ein passive Bewegungseinschränkung des Schultergelenks lässt sich nicht feststellen. Liegt der Verdacht auf eine NA vor, sollte eine sehr zeitnahe neurologische Vorstellung initiiert werden.

Diagnostik

Traditionell stellte die NA eine rein klinische Diagnose gemäß der oben genannten Kriterien dar. Gerade innerhalb der letzten Jahre hat sich dies jedoch durch die Etablierung unterschiedlicher Zusatzuntersuchungen teils fundamental geändert.

Laborchemische Methoden sind nur eine eingeschränkte Hilfe. Der serologische Nachweis einer (sub-)akuten Infektion als möglicher immunologischer Trigger erhöht die

Wahrscheinlichkeit des Vorliegens einer NA. Insbesondere sollte eine Bestimmung von IgM- und IgG-Antikörpern gegen Hepatitis E erfolgen. Im Rahmen der differenzialdiagnostischen Abklärung sind zudem serologische Untersuchungen auf Borrelien sowie das Varicella-Zoster-Virus (VZV) sinnvoll. Eine neuere Arbeit konnte ein signifikant häufigeres Vorkommen von Anti-Gangliosid-Antikörpern bei Patientinnen und Patienten mit schwerem klinischem Verlauf nachweisen, sodass der Nachweis möglicherweise einen prognostischen Marker darstellt (16).

Neurophysiologische Methoden wie die Elektroneuro- oder Elektromyografie sind bei der Diagnosestellung einer NA jedoch nur selten wegweisend. So zeigten sich beispielsweise bei weniger als 20 % der Betroffenen eine pathologische sensible Neurografie (29). Bei anhaltenden Paresen ist eine entsprechende Untersuchung zur besseren Einschätzung der Prognose jedoch hilfreich.

Einen Paradigmen-Wechsel hat die Anwendung der MR-Neurografie und der hochauflösenden Nervensonografie gebracht. In aktuellen Studien konnten bei 90 % der Patientinnen und Patienten innerhalb des ersten Monats nach Beginn einer NA strukturelle Auffälligkeiten der betroffenen Nerven gefunden werden (30, 31). Dabei wurden Querschnittsvergrößerungen mit und ohne Nachweis von Nervenkonstriktionen beziehungsweise -torsionen festgestellt. Eine wichtige Erkenntnis war, dass aufgrund der somatotopen Ordnung innerhalb der Faszikelanordnung proximale Teilläsionen, die nicht den kompletten Nervenquerschnitt betreffen, klinisch eine weiter distal gelegene Läsion nachahmen können (26). Bei der Wahl der bildgebenden Methodik sollten die jeweiligen Vor- und Nachteile des Verfahrens berücksichtigt werden. Während die MR-Neurografie gerade für tiefer liegende Nerven geeignet ist, besticht die Nervensonografie durch ihre im Nahfeld sehr gute Auflösung sowie durch die Möglichkeiten einer dynamischen Untersuchung auch größerer Nervenabschnitte. Jüngst wurde erstmals ein standardisiertes Vorgehen für die nervensonografische Diagnostik der NA veröffentlicht (32). Bildgebende Verfahren werden insofern immer mehr als wertvolle Instrumente zur Bestätigung der Diagnose angesehen. Darüber hinaus ermöglichen sie die Visualisierung von Nerven- und Faszikeltorsionen und können somit Entscheidendes zur Indikationsstellung operativer Therapiemaßnahmen beitragen *(Abbildung 2)*.

Therapie

Lange Zeit lagen lediglich einzelne retrospektive Fallserien vor, die positive Effekte einer oralen Therapie mit Kortikosteroiden im Akutstadium einer NA nahe legten (33). Zur intravenösen Gabe humaner Immunglobuline finden sich nach wie vor lediglich Fallberichte sowie eine einzelne retrospektive Fallserie (6, 34, 35). Ein systematisches Cochrane-Review der verfügbaren Literatur fasste noch 2009 zusammen, dass es keine aus randomisierten Studien belegbare Evidenz für irgendeine Form der Behandlung gibt (36).

Zwischenzeitlich gaben mehrere, teils prospektive Studien weitere Hinweise auf die Wirksamkeit einer Kortikosteroid-Gabe hinsichtlich einer früheren Schmerzfreiheit, des Wiedererlangens motorischer Funktionen sowie einer Verkürzung der Dauer einer Arbeitsunfähigkeit (37, 38). In der Studie von Covtun (38) lag die mittlere Schmerzintensität drei Wochen nach Symptombeginn in der Kortikosteroid-Gruppe bei 3,7 versus 6,8 in der Kontrollgruppe. Auch der Anteil der Probandinnen und Probanden mit subjektiv uneingeschränkter Beweglichkeit nach sechs Monaten unterschied sich mit 74 % versus 18 %. Die Gabe von Prednisolon erfolgte jeweils oral und in Dosierungen von 60 mg über 5 Tage beziehungsweise 100 mg über 14 Tage mit anschließendem Abdosierungsschema. Entscheidend scheint der frühzeitige Therapiebeginn innerhalb von höchstens vier Wochen und noch im Stadium des akuten Schmerzsyndroms zu sein. Dosisfindungsstudien oder der Vergleich der bisherigen oralen mit einer höher dosierten intravenösen Gabe fehlen bislang.

Grafik 2

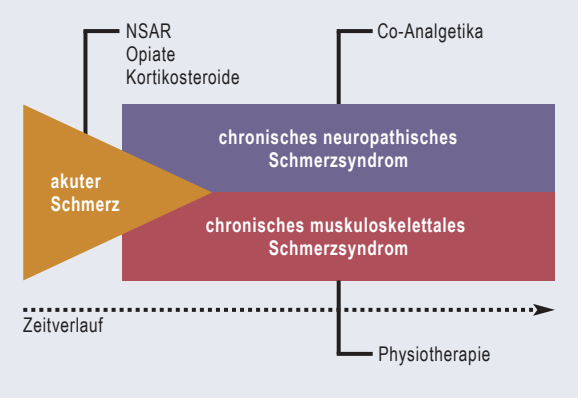

Multimodale Schmerztherapie der neuralgischen Amyotrophie (nach [6])
NSAR, nichtsteroidale Antirheumatika

Persistieren die Paresen und lassen sich gleichzeitig Nerven- beziehungsweise Faszikeltorsionen nachweisen, konnten mehrere Studien zeigen, dass ein chirurgisches Vorgehen bei einem Großteil dieser Patientinnen und Patienten mit einer Erholung der motorischen Funktionen einherging (15, 39). So kam es in der jüngsten Veröffentlichung von Krishnan bei 82 % der operierten Patientinnen und Patienten zu einer deutlichen klinischen Besserung, jedoch lediglich bei 23 % der konservativ Behandelten (40). Neben einer einfachen (Mikro-)Neurolyse kamen die Exzision des betroffenen Nervensegmentes mit nachfolgender Direktnaht sowie die Versorgung mittels autologem Nerveninterponat zum Einsatz. Die *Tabelle* gibt eine Übersicht über alle bislang publizierten, kontrollierten Therapiestudien zur NA.

Zusammenfassend wird somit empfohlen, bei denjenigen Patientinnen und Patienten, die drei Monate nach Beschwerdebeginn keine wesentliche Besserung des Paresegrades aufweisen, eine hochauflösende Sonografie zur Evaluation des Vorliegens von Nerventorsionen anzustreben *(eTabelle 2)*.

Oft stehen für die Betroffenen gerade initial die Schmerzen im Vordergrund ihrer Beschwerden. Eine adäquate analgetische Therapie gehört insofern immer zum Behandlungskonzept einer NA. Dabei ändert sich das Vorgehen mit dem Stadium der Erkrankung: Zur Behandlung des initialen Schmerzes hat sich neben der Gabe von Prednisolon die zeitlich begrenzte Kombination von nicht-opioiden mit opioiden Analgetika bewährt. Tritt im

Verlauf ein klassisches neuropathisches Schmerzsyndrom auf, ist die Gabe von Co-Analgetika (zum Beispiel Pregabalin) oft von Nutzen. Am schwierigsten zu behandeln ist der sekundäre muskuloskelettale Schmerz als Folge einer paresebedingt persistierenden Scapula-Dyskinesie. Die höchste Evidenz haben hier spezifische physiotherapeutische Interventionen mit einem Schwerpunkt auf die Bewegungstechnik und nicht auf Kraft- oder Ausdauertraining. Im Fokus steht dabei die Korrektur einer maladaptiven zerebralen Neuroplastizität (e1) *(Grafik 2)*.

Ausblick

Zum Zeitpunkt der Veröffentlichung des vorliegenden Artikels bleiben zahlreiche Fragen im Hinblick auf das Krankheitsbild der NA offen, unter anderem:

- Fassen wir den Phänotyp der NA zu eng?
- Ist die Inzidenz schmerzarmer/-loser Verläufe doch höher als bislang gedacht?
- Kommt die NA als Ursache weiterer Mononeuropathien wie zum Beispiel des N. phrenicus infrage?
- Worin liegt die genaue Pathophysiologie der NA?
- Ist die Erkrankung B- oder T-Zell-assoziiert?
- Welche Rolle spielt der Genotyp?
- Gibt es bessere Methoden zur Frühdiagnostik?
- Welche Kortikosteroid-Dosis, welche Applikationsform ist die richtige?
- Wie lassen sich Rezidive vermeiden?

Es ist daher unverzichtbar, mehr Betroffene als bislang in prospektive Studien einzuschließen. Im Hinblick auf laufende und geplante Projekte – teils aus der eigenen Arbeitsgruppe – ist jedoch Zuversicht angebracht, dass sich in den kommenden Jahren unser Verständnis der Erkrankung deutlich ausweiten wird.

Interessenkonflikt
WW ist Präsident der Deutschen Gesellschaft für Pneumologie und Beatmungsmedizin (DGP) und Mitglied des geschäftsführenden Vorstands der Deutschen Atemwegsliga
Die übrigen Autoren erklären, dass kein Interessenkonflikt besteht.

Manuskriptdaten
eingereicht: 15.01.2024, revidierte Fassung angenommen: 16.04.2024

Literatur

1. Parsonage MJ, Aldren Turner JW: Neuralgic amyotrophy—the shoulder-girdle syndrome. Lancet 1948; 1: 973–8.
2. Ferrante MA, Wilbourn AJ: Lesion distribution among 281 patients with sporadic neuralgic amyotrophy. Muscle Nerve 2017; 55: 858–61.
3. Abraham A, Izenberg A, Dodig D, Bril V, Breiner A: Peripheral nerve ultrasound imaging shows enlargement of peripheral nerves outside the brachial plexus in neuralgic amyotrophy. J Clin Neurophysiol 2016; 33: e31–3.
4. Ferrante MA: The distribution of neuralgic amyotrophy lesions is overwhelmingly extraplexal. Muscle Nerve 2018; 58: 325–6.
5. Collins MP, Dyck PJB, Hadden RDM: Update on classification, epidemiology, clinical phenotype and imaging of the nonsystemic vasculitic neuropathies. Curr Opin Neurol 2019; 32: 684–95.
6. van Alfen N, van Engelen BGM: The clinical spectrum of neuralgic amyotrophy in 246 cases. Brain 2006; 129: 438–50.
7. van Alfen N, van Eijk JJ, Ennik T, et al.: Incidence of neuralgic amyotrophy (Parsonage Turner syndrome) in a primary care setting—a prospective cohort study. PLoS One 2015; 10: e0128361.
8. Wissenschaftliches Institut der AOK: Anzahl an AOK-Versicherten mit einer (gesicherten) ICD-10 Diagnose G54.5 „Neuralgische Amyotrophie“.Wissenschaftliches Institut der AOK 2023.
9. Collie AMB, Landsverk ML, Ruzzo E, et al.: Non-recurrent SEPT9 duplications cause hereditary neuralgic amyotrophy. J Med Genet 2010; 47: 601–7.
10. Van Alfen N: Clinical and pathophysiological concepts of neuralgic amyotrophy. Nat Rev Neurol 2011; 7: 315–22.
11. Porambo ME, Sedarsky KE, Elliott EJ, Theeler BJ, Smith JK: Nivolumab induced neuralgic amyotrophy with hourglass like constriction of the anterior interosseous nerve. Muscle Nerve 2019; 59: E40–2.
12. Arányi Z, Szpisjak L, Szőke K: Multiphasic presentation of neuralgic amyotrophy associated with hepatitis E virus infection. Muscle Nerve 2020; 61: 108–10.
13. Van Eijk JJJ, Dalton HR, Ripellino P, et al.: Clinical phenotype and outcome of hepatitis E virus–associated neuralgic amyotrophy. Neurology 2017; 89: 909–17.
14. Suarez GA, Giannini C, Bosch EP, et al.: Immune brachial plexus neuropathy: suggestive evidence for an inflammatory-immune pathogenesis. Neurology 1996; 46: 559–61.
15. Pan Y, Wang S, Zheng D, et al.: Hourglass-like constrictions of peripheral nerve in the upper extremity: a clinical review and pathological study. Neurosurgery 2014; 75: 10–22.
16. Glos D: Immunologische und klinische Aspekte der Pathophysiologie der Neuralgischen Amyotrophie: Prävalenz von Anti-Gangliosid-Antikörpern (Inaugural-Dissertation zur Erlangung des Medizinischen Doktorgrades). Freiburg im Breisgau: Albert-Ludwigs-Universität 2015.
17. Cutillo G, Saariaho AH, Meri S: Physiology of gangliosides and the role of antiganglioside antibodies in human diseases. Cell Mol Immunol 2020; 17: 313–22.
18. van Eijk JJ, Groothuis JT, Van Alfen N: Neuralgic amyotrophy: an update on diagnosis, pathophysiology, and treatment. Muscle Nerve 2016; 53: 337–50.
19. Arányi Z, Csillik A, DéVay K, et al.: Ultrasonography in neuralgic amyotrophy: sensitivity, spectrum of findings, and clinical correlations. Muscle Nerve 2017; 56: 1054–62.
20. Arányi Z, Csillik A, Dévay K, et al.: Ultrasonographic identification of nerve pathology in neuralgic amyotrophy: enlargement, constriction, fascicular entwinement, and torsion. Muscle Nerve 2015; 52: 503–11.
21. Sneag DB, Urban C, Li TY, et al.: Hourglass-like constrictions on MRI are common in electromyography confirmed cases of neuralgic amyotrophy (Parsonage–Turner syndrome): a tertiary referral center experience. Muscle Nerve 2023; DOI: 10.1002/mus.27961. Epub ahead of print.
22. Sneag DB, Rancy SK, Wolfe SW, et al.: Brachial plexitis or neuritis? MRI features of lesion distribution in Parsonage-Turner syndrome. Muscle Nerve 2018; 58: 359–66.
23. Nagano A: Spontaneous anterior interosseus nerve palsy. J Bone Joint Surg Br 2003; 85: 313–8.
24. Ochi K, Horiuchi Y, Tazaki K, Takayama S, Matsumura T: Fascicular constrictions in patients with spontaneous palsy of the anterior interosseous nerve and the posterior interosseous nerve. J Plast Surg Hand Surg 2012; 46: 19–24.
25. Cruz-Martínez A, Barrio M, Arpa J: Neuralgic amyotrophy: variable expression in 40 patients. J Peripher Nerv Syst 2002; 7: 198–204.
26. Pham M, Baumer P, Meinck HM, et al.: Anterior interosseous nerve syndrome: fascicular motor lesions of median nerve trunk. Neurology 2014; 82: 598–606.
27. Van Alfen N, Doorduin J, Van Rosmalen MHJ, et al.: Phrenic neuropathy and diaphragm dysfunction in neuralgic amyotrophy. Neurology 2018; 91: e843–9.
28. Zimmermann M, Wollsching-Strobel M, Majorski DS, et al.: Die neuralgische Amyotrophie: eine häufige Ursache uni- oder bilateraler Zwerchfellparesen. Pneumologie 2023; 77: 814–24.
29. Van Alfen N, Huisman WJ, Overeem S, van Engelen BGM, Zwarts MJ: Sensory nerve conduction studies in neuralgic amyotrophy. Am J Phys Med Rehabil 2009; 88: 941–6.
30. Ripellino P, Arányi Z, van Alfen N, et. al.: Imaging of neuralgic amyotrophy in the acute phase. Muscle Nerve 2022; 66: 709–14.
31. Wang T, Qi H, Wang Z, et al.: The role of ultrasonography in diagnosis of neuralgic amyotrophy. Skeletal Radiol 2023; 52: 1305–11.
32. Cignetti NE, Cox RS, Baute V, et al.: A standardized ultrasound approach in neuralgic amyotrophy. Muscle Nerve 2023; 67: 3–11.
33. Tsairis P, Dyck PJ, Mulder DW: Natural history of brachial plexus neuropathy. Report on 99 patients. Arch Neurol 1972; 27: 109–17.
34. Naito K, Fukushima K, Suzuki S, et al.: Intravenous immunoglobulin (IVIg) with methylprednisolone pulse therapy for motor impairment of neuralgic amyotrophy: clinical observations in 10 cases. Intern Med 2012; 51: 1493–500.

35. Fukahori K, Saito N, Abe Y, Ikuse T, Tohyama J, Saitoh A: Neuralgic amyotrophy after COVID-19 vaccination in an adolescent: successful intravenous immunoglobulin treatment. Pediatr Neurol 2023; 140: 50–1.
36. van Alfen N, van Engelen BG, Hughes RA: Treatment for idiopathic and hereditary neuralgic amyotrophy (brachial neuritis). Cochrane Database Syst Rev 2009; 3: CD006976.
37. van Eijk JJ, van Alfen N, Berrevoets M, van der Wilt GJ, Pillen S, van Engelen BGM: Evaluation of prednisolone treatment in the acute phase of neuralgic amyotrophy: an observational study. J Neurol Neurosurg Psychiatry 2009; 80: 1120–4.
38. Covtun S: Studie zur Beurteilung der Therapieergebnisse einer neuralgischen Schulteramyotrophie: Spielt eine frühzeitige Kortisontherapie für das bessere Outcome eine Rolle? (Dissertation zum Erwerb des Doktorgrades der Medizin). München: Medizinische Fakultät der Ludwig-Maximilians-Universität zu München 2018.
39. Wu P, Yang JY, Chen L, Yu C: Surgical and conservative treatments of complete spontaneous posterior interosseous nerve palsy with hourglass-like fascicular constrictions: a retrospective study of 41 cases. Neurosurgery 2014; 75: 250–7.
40. Krishnan KR, Sneag DB, Feinberg JH, et al.: Outcomes of microneurolysis of hourglass constrictions in chronic neuralgic amyotrophy. J Hand Surg 2021; 46: 43–53.

Anschrift des korrespondierenden Verfassers
Dr. med. Johannes Fabian Holle
Klinik für Neurologie, Kliniken der Stadt Köln gGmbH
Fakultät für Gesundheit/Department für Humanmedizin
Universität Witten/Herdecke
Ostmerheimer Str. 200
51109 Köln
johannes.holle@uni-wh.de

Zitierweise
Holle JF, Limmroth V, Windisch W, Zimmermann M:
Neuralgic amyotrophy: a commonly overlooked cause of acute shoulder pain. Dtsch Arztebl Int 2024; 121: 483–9.
DOI: 10.3238/arztebl.m2024.0077

Zusatzmaterial
eLiteratur, eTabellen:
www.aerzteblatt.de/m2024.0077 oder über QR-Code

Die englische Version des Artikels im Internet:
www.aerzteblatt-international.de

KLINISCHER SCHNAPPSCHUSS

Lebensgefahr bei proximaler Femurfraktur: Dislokation des Trochanter-minor-Fragments in die femorale Gefäßachse

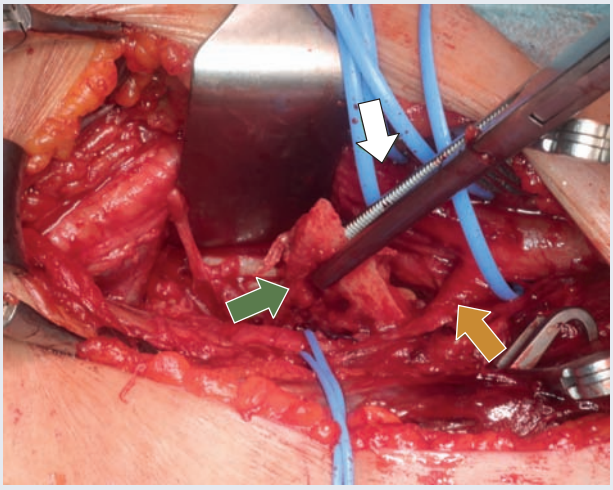



Proximale Femurfrakturen stellen die häufigsten Frakturen in Deutschland dar. Begleitende Gefäßverletzungen sind sehr selten, aber potenziell lebensbedrohlich. Der Operationsstandard der pertrochantären Femurfrakturen ist aktuell die minimalinvasive Nagelosteosynthese, wobei das Trochanter-minor-Fragment meist nicht reponiert oder fixiert wird. In Einzelfällen kann es durch den Muskelzug des Musculus iliopsoas jedoch zur Dislokation des Trochanter-minor-Fragments (grüner Pfeil) in Richtung der Gefäßachse kommen, sodass, wie in diesem Fall, eine Verletzung der Arteria (A.) femoralis superficialis (weißer Pfeil) und A. profunda femoris (oranger Pfeil) droht. Weiterhin sind Aneurysmata im späteren Verlauf beschrieben worden. Bei auffälliger Dislokation des Trochanter-minor-Fragments kann daher eine computertomografische Schnittbildgebung zur Darstellung der Fragmentlage und gegebenenfalls die Resektion des Fragments sinnvoll sein. Zudem ist bereits bei der Primärversorgung eine Operationsabdeckung zu wählen, die einen schnellen Zugang zur Leistenregion ermöglicht, falls während der Osteosynthese durch eine Fragmentmanipulation ein Gefäß verletzt wird.

Dr. med. Peter Melcher, Prof. Dr. med. Christian Kleber, Klinik und Poliklinik für Orthopädie, Unfallchirurgie und Plastische Chirurgie, Universitätsklinikum Leipzig, peter.melcher@sportortho-leipzig.com

PD Dr. med. Daniela Branzan, Klinik und Poliklinik für Viszeral-, Transplantations-, Thorax- und Gefäßchirurgie, Universitätsklinikum Leipzig

Interessenkonflikt: CK ist im Advisory Board Trauma von Johnson & Johnson. Im konkreten Fall wurde ein proximaler Femurnagel von Johnson & Johnson verwendet. Die Autorin und der weitere Autor erklären, dass kein Interessenkonflikt besteht.

Zitierweise: Melcher P, Branzan D, Kleber C: Life-threatening proximal femoral fracture—dislocation of the lesser trochanter fragment at the femoral vascular axis. Dtsch Arztebl Int 2024; 121: 489. DOI: 10.3238/arztebl.m2023.0199

▶ Vergrößerte Abbildung und englische Übersetzung unter: www.aerzteblatt.de

Zusatzmaterial zu dem Beitrag

Neuralgische Amyotrophie

Eine häufig übersehene Ursache akuter Schulterschmerzen

Johannes Fabian Holle, Volker Limmroth, Wolfram Windisch, Maximilian Zimmermann

Dtsch Arztebl Int 2024; 121: 483–9. DOI: 10.3238/arztebl.m2024.0077

eLiteratur

e1. Lustenhouwer R, Van Alfen N, Cameron IGM et al.: NA-CONTROL: a study protocol for a randomised controlled trial to compare specific outpatient rehabilitation that targets cerebral mechanisms through relearning motor control and uses self-management strategies to improve functional capability of the upper extremity, to usual care in patients with neuralgic amyotrophy. Trials 2019; 20: 482

eTabelle 1

Anzahl an AOK-Versicherten mit einer gesicherten ICD-10-Diagnose G54.5 „Neuralgische Amyotrophie“ in den Jahren 2013–2022* im Vergleich zu einer Studie aus 2006

	AOK-Kollektiv	van Alfen et al. (6)
Gesamtkollektiv	25 908 640	14 118
Neuerkrankungen Kollektiv/Jahr	5 332	14
davon stationär	0,6 %	–
Verhältnis Männer : Frauen	1 : 1,2	1,8 : 1
Inzidenz/100 000/Jahr	**20,6**	**99,2**
Hochrechnung Neuerkrankungen Bundesgebiet/Jahr	17 007	81 948

*gemittelte Zahlenwerte nach (8)

eTabelle 2

Zusammenfassung von Diagnose und Therapie der neuralgischen Amyothrophie

klinisches Bild	labormedizinische Zusatzuntersuchungen	apparative Zusatzdiagnostik	kausale Therapie	Schmerztherapie
Klassischer Phänotyp • akuter Beginn innerhalb von Stunden • starke Schmerzen im Bereich der Schulterregion (NRS ≥ 7) • Auftreten proximaler Schulter-/Armparesen; zeitgleich oder bis zu 2 Wochen nach Beginn der Schmerzsymptomatik • Mononeuropathie oder patchworkartiges Verteilungsmuster der Paresen (nicht dem Versorgungsgebiet einer Nervenwurzel entsprechend) • monophasischer Verlauf **Subtypen** • schmerzarme/-lose Verläufe • distale Paresen • Ruhe- oder Belastungsdyspnoe bei Beteiligung des N. phrenicus • Symptome im Versorgungsgebiet des Plexus lumbosacralis	**Borrelien-, Hepatitis E-, VZV-Serologie** **ggf. Diagnostik auf weitere Erreger (z. B. CMV, HIV)** • bei Diagnoseunsicherheit **ggf. Diagnostik auf Vaskulitiden, Kollagenosen** • bei Diagnoseunsicherheit	**ggf. Nervensonografie und/oder MR-Neurografie** • akut bei Diagnoseunsicherheit • bei persistierenden höhergradigen Paresen > 8–12 Wochen **ggf. MRT der HWS/des Plexus brachialis** • bei Diagnoseunsicherheit **ggf. Zwerchfellsonografie und Lungenfunktionsdiagnostik** • bei Verdacht auf Zwerchfellparese	Initiierung so rasch wie möglich innerhalb der ersten 4 Wochen nach Symptombeginn **Prednisolon per os** • 1 mg/kg KG/Tag für 7 Tage, Ausschleichen über weitere 7 Tage bei schweren Verläufen ggf. **Methylprednisolon i.v.** • 250–1 000 mg/Tag für 3 Tage, danach per os-Gabe wie bei oben genanntem Schema für Prednisolon **nervenchirurgische Vorstellung** • bei fehlender Besserung der Paresen und Nachweis von Faszikel-/Nerventorsionen **Physiotherapie**	**Initialer Schmerz** • NSAR • ggf. Opioide • Kortikosteroide (siehe kausale Therapie) **Neuropathischer Schmerz** • Co-Analgetika **Muskuloskelettaler Schmerz** • Physiotherapie

CMV, Cytomegalievirus; HIV, Humanes Immundefizienz-Virus; HWS, Halswirbelsäule; i. v., intravenös; KG, Körpergewicht; MR, Magnetresonanz; NRS, nummersiche Rating-Skala; NSAR, nichtsteroidale Antirheumatika; VZV, Varizella-Zoster-Virus

Fragen zu dem Beitrag aus Heft 15/2024:

CME plus+

Neuralgische Amyotrophie

Einsendeschluss ist der 25.07.2025. Pro Frage ist nur eine Antwort möglich.
Bitte entscheiden Sie sich für die am ehesten zutreffende Antwort.

Frage Nr. 1

Welche Angaben zur Inzidenz werden für die neuralgische Amyotrophie im Artikel gemacht?

a) etwa 0,1–0,2/100 000
b) etwa 1–2/100 000
c) etwa 5–15/100 000
d) etwa 20–100/100 000
e) etwa 1 000–2 000/100 000

Frage Nr. 2

Bei wie viel Prozent der Patientinnen und Patienten mit neuralgischer Amyotrophie sind Nerven des Plexus lumbosacralis betroffen?

a) 1–3 %
b) 4–11 %
c) 14–21 %
d) 25–31 %
e) 35–42 %

Frage Nr. 3

Welche Infektion ist laut Angaben im Artikel in 10–15 % der Fälle mit einer neuralgischen Amyotrophie assoziiert?

a) Influenza A
b) Influenza B
c) Hepatitis E
d) Hepatitis C
e) Herpes simplex

Frage Nr. 4

Zu welcher Tageszeit treten typischerweise die ersten Symptome einer Neuralgischen Amyotrophie auf?

a) nachmittags
b) abends
c) in der Mittagszeit
d) am späten Vormittag
e) in der Nacht und am frühen Morgen

Frage Nr. 5

Welche Aussage über das Auftreten von Paresen in Zusammenhang mit einer neuralgischen Amyotrophie trifft laut der Angaben im Text am ehesten zu?

a) Meist treten initial nur Schmerzen auf, Paresen folgen nach Stunden bis zu einem Zeitraum von 14 Tagen.
b) Paresen gehen den Schmerzen voraus und verschwinden meist nach Schmerzbeginn.
c) Paresen treten gleichzeitig mit Beginn der Schmerzen in Erscheinung und klingen dann meist innerhalb von 48 Stunden ab.
d) Paresen treten zeitverzögert nach Beginn der Schmerzen auf, jedoch nie später als binnen 24 Stunden nach Schmerzbeginn.
e) Paresen und Schmerzen liegen meist nicht gleichzeitig vor, sondern wechseln sich phasenweise ab.

Frage Nr. 6

Welches der folgenden klinisches Bilder tritt typischerweise bei der Untersuchung der Schulter zur Scapula-Mobilität bei einer neuralgischen Amyotrophie mit Beteiligung des Nervus thoracicus longus in Erscheinung?

a) Scapula scaphoidea
b) Snapping-Scapula-Syndrom
c) Scapula elevata
d) Cracking-Scapula-Syndrom
e) Scapula alata

Frage Nr. 7

Welche Verfahren werden im Artikel zur Bestätigung der Diagnose der neuralgischen Amyotrophie als besonders hilfreich erwähnt?

a) computertomografische Neurografie und Nerven-Sonografie
b) Elektroneurografie und Elektromyografie
c) Magnetresonanz-Neurografie und hochauflösende Nerven-Sonografie
d) somatosensorisch evozierte Potenziale (SSEP) und CT-Neurografie
e) Elektromyografie und computertomografische Neurografie

Frage Nr. 8

Der Nachweis welches Parameters wird im Artikel als möglicher prognostischer Marker für einen schweren Verlauf der neuralgischen Amyotrophie genannt?

a) Anti-Gangliosid-Antikörper
b) Anti-Alpha-Fodrin-Antikörper
c) Anti-Neutrophile zytoplasmatische Antikörper
d) Anti-Transglutaminase-Antikörper
e) antimitochondriale Antikörper (AMA)

Frage Nr. 9

Auf welche Parameter hat die frühzeitige Gabe von Kortikosteroiden in der Therapie der neuralgischen Amyotrophie nachweislich Einfluss?

a) auf die Zahl der betroffenen Nerven
b) auf die Wahrscheinlichkeit einer Beteiligung des N. phrenicus
c) auf die Rückbildung von vorhandenen Nerventorsionen
d) auf den Zeitpunkt der Schmerzfreiheit, das Wiedererlangen motorischer Funktionen und die Dauer der Arbeitsunfähigkeit
e) Rückgang der depressiven Verstimmung, Antriebslosigkeit und Appetitlosigkeit

Frage Nr. 10

Welches Phänomen wird im Artikel als ein vermutlich spezifisches Charakteristikum der Neuralgischen Amyotrophie genannt, das gleichzeitig ein schlechtes Outcome des Spontanverlaufs prädiziert?

a) Konstriktionen oder Torsionen beteiligter Nerven/Nervenfaszikel
b) erhöhte endoneurale B-Zell-Infiltrate
c) Beteiligung von drei oder mehr großen Muskeln
d) erhöhte intramuskuläre T-Zell-Infiltrate
e) erhöhte intrathekale B-Zell-Infiltrate